

Slovarček pogostih izrazov

KRONIČNA VNETNA ČREVESNA BOLEZEN (KVČB)

- **ABSCESES** – Imenovan tudi ognjok, je lokalno omejeno nabiranje gnoja, ki nastane pri bakterijski okužbi. Pri bolnikih s Crohnovo boleznijo se lahko pojavijo abscesi okoli danke, manj pogosto tudi v trebušni votlini ob črevesnih vijugah.
- **ASUC (ang. Acute Severe Ulcerative Colitis)** – Kratica za nenaden (strokovno *akutni*) hud zagon ulceroznega kolitisa. Tovrstni bolniki potrebujejo sprejem v bolnišnico in bolnišnično zdravljenje.
- **ADHEZIJA ČREVESJA** – Zarastlina ali prirastlina, ki nastane v fazi obnove tkiva po vnetju ali operaciji in ki povezuje črevesne vijuge in organe v trebuhu. S svojim pritiskom lahko prekine normalen pretok blata skozi črevo in s tem povzroči zaporo oz. *ileus*.
- **ANALNA FISURA** – V zadnjičnem kanalu se lahko zaradi sile pri odvajanju blata sluznica ali koža pretrgata in nastane tako imenovana poka (*fisura*), ki je zelo boleča. Pojavi se lahko tudi krvavitev.
- **ANALNI SFINKTER** – Krožna mišica okoli zadnjične odprtine, ki nadzoruje njeno odpiranje in zapiranje – torej, odvajanje blata.
- **ANASTOMOZA** – Povezava oziroma spojitve dveh delov črevesja po tem, ko je bil kirurško odstranjen prizadeti del črevesa.
- **ANUS** – Zadnjična odprtina, končni del črevesja, ki ga zapira mišica, strokovno imenovana *analni sfinkter*.
- **ASCENDENS** – Del debelega črevesa, ki na desni strani trebuha povezuje začetni in prečni del črevesa. Glej sliko.
- **BAUCHINIJEVA VALVULA** – Zaklopka med tankim in debelim črevesom, ki dovoljuje prehajanje črevesne vsebine zgolj v eni smeri – iz tankega črevesa v debelo črevo. Uporablja se tudi izraz *ileocekalna valvula*.
- **BIOLOŠKO ZDRAVILO** – Zdravilo, ki vsebuje učinkovino, izdelano ali pridobljeno iz živih celic (človeških, živalskih, mikrobnih). Pri KVČB ga uporabljamo za ciljano (tarčno) zmanjševanje vnetja.
- **BIOPSIJA** – Odvzem vzorca tkiva za pregled pod mikroskopom ali za katero od mikrobioloških preiskav.
- **CEKUM** – Začetni del debelega črevesa, ki se nahaja v desnem spodnjem delu trebuha (glej sliko). Vanj se odpirata slepič in tanko črevo.
- **CMV** – Kratica za citomegalovirus. Včasih pri poslabšanju vnetja debelega črevesa pri pregledu ugotovimo prisotnost virusa. Ni še povsem jasno, ali okužba s CMV poslabša vnetje v debelem črevesu ali se virus namnoži zaradi vnetja, ki se dogaja.
- **CROHNOVA BOLEZEN** – Tip kronične vnetne bolezni, ki prizadene odseke prebavne cevi, vse od ust do zadnjične odprtine oz. *anusa*. Najpogosteje prizadeti del prebavne cevi je mesto, kjer se stikata tanko in debelo črevo, strokovno imenovano *ileocekalna regija*. Na prizadetih delih črevesa je tkivo otečeno, pordelo, prisotne so manjše ali večje razjede, ki po malem krvavijo. Vnetje lahko sega globoko v tkivo in vodi v zaplete, kot so brazgotine, ki povzročijo zožitve črevesa, *fistule* in ognjoke oz. *abscese*.
- **CRP** – C-reaktivni protein je beljakovina v krvi, ki nastaja v jetrih kot odziv na vnetje ali okužbo v telesu. Za imunsko pogojene bolezni, kot je KVČB, je značilno, da so koncentracije CRP v krvi povečane.
- **CT (angl. Computed Tomography)** – Računalniška tomografija je vrsta slikovne medicinske preiskave, kjer z rentgenskim slikanjem telesa ustvarimo tridimenzionalen prikaz notranjosti, kar omogoča natančen pregled organov, žil in drugih struktur.
- **DANKA** – Strokovno jo imenujemo *rektum*. Povezuje zavito črevo in zadnjično odprtino (glej sliko).
- **DESCENDENS** – Spuščajóči del debelega črevesa, ki po levi strani trebuha povezuje prečni in zaviti del črevesa.
- **DIAREJA/DRISKA** – Odvajanje tekočega ali zelo mehkega blata več kot trikrat na dan.
- **DILATACIJA** – Razširitev. Pri bolnikih s KVČB se lahko s pomočjo naprave za opazovanje notranjosti črevesa, strokovno imenovane *endoskop*, naredi razširitev dela črevesa, ki je bil predhodno zožen.
- **DISTALNO** – Izraz, ki opisuje bolj oddaljen del od trupa/jedra. V primeru prebavne cevi opisuje odsek, ki je glede na smer krčenja (*peristaltike*) dlje oz. nižje.
- **DISPLAZIJA** – Nepravilna oblika, velikost, rast ali zgradba celic, ki lahko predstavlja predrakavo oz. *premaligno* spremembo.
- **DIVERTIKEL** – Izrastek ali izboklina na črevesni steni zaradi poškodbe mišične plasti le-te. Z leti njihovo število narašča, vendar večinoma ne povzročajo težav. Pri nekaterih lahko pride do vnetja, strokovno imenovanega *divertikulitis* ali krvavitve iz divertikla.

KRONIČNA VNETNA ČREVESNA BOLEZEN (KVČB)

- **DUODENUM** – Imenovan tudi dvanajstnik. Je začetni del tankega črevesa, ki se začne na koncu želodca in se nadaljuje v *jejunum* (glej sliko).
- **EDEM** – Oteklina, ki nastane zaradi nabiranja tekočine v tkivu, kar je posledica vnetja.
- **ENDOSKOP** – Naprava, s katero preiskujemo notranjost telesa. Pri pregledu prebavne cevi uporabljamo gastroskop za pregled zgornjih prebavil (požiralnik, želodec, dvanajstnik), *kolonoskop* za pregled spodnjih prebavil (končni del tankega črevesa in debelo črevo) in *kapsulno endoskopijo* za pregled celotnega tankega črevesa.
- **ENDOSKOPIST** – Zdravnik, ki opravlja pregled notranjosti telesa s pomočjo naprave, imenovane *endoskop*.
- **ENTERITIS** – Vnetje tankega črevesa.
- **ENTEROPATSKI ARTRITIS** – Kronično vnetje enega ali več sklepov, povezano s KVČB. Ločimo vnetje sklepov na okončinah, strokovno imenovano *periferni artritis*, ki običajno poteka sočasno z aktivnostjo vnetja v črevesju, ter vnetje sklepov spodnjega dela hrbtenice in medenice, strokovno imenovano *aksialni spondiloartritis*.
- **ERITROCIT** – Krvna celica rdeče vrste, imenovana tudi rdeča krvnička.
- **FEBRILEN** – S povišano telesno temperaturo.
- **FERITIN** – Beljakovina, ki vsebuje železo in je ena glavnih oblik skladiščenja železa v celicah. Majhna koncentracija kaže na pomanjkanje zalog železa v telesu. Pri vnetju in pri presežku železa v telesu (npr. pri bolezni *hemokromatozi*) pa je koncentracija feritina povečana.
- **FISTULA** – Nenormalna cevasta povezava med dvema votlima organoma ali votlim organom in površino kože. Fistule so lahko zaplet Crohnove bolezni. Med najpogostejšimi so *perianalne fistule*, ki povezujejo danko in kožo okoli zadnjične odprtine. Fistule lahko povezujejo tudi dve vijugi tankega črevesa (*entero-entalne fistule*), tanko in debelo črevo (*entero-količne fistule*), črevo in vagino (*entero-vaginalne fistule*), črevo in sečni mehur (*entero-vezikalne fistule*) ali pa povezujejo črevo in površino kože (*entero-kutane fistule*).
- **FULMINANTNI KOLITIS** – Hiter, hud zagon vnetja v debelem črevesu, ki lahko vodi v razširitev debelega črevesa, kar strokovno imenujemo *toksični megakolon*.
- **GASTROENTEROLOGIJA** – Veja medicine, ki se ukvarja z diagnostiko in zdravljenjem bolezni prebavil.
- **HEMOGLOBIN** – Beljakovina v krvnih celicah rdeče vrste oz. *eritrocitih*, ki prenaša kisik do tkiv.
- **HEMOHEZIJA** – Odvajanje svetlordečega blata, ki je navadno znak krvavitve iz spodnjih prebavil.
- **HEMOROIDI ali pogovorno HEMEROIDI** – Bolezenska razširitev venskih žil ob zadnjični odprtini. Poznamo jo tudi pod imenom zlata žila.
- **HEPATIČNA FLEKSURA** – Zavoj debelega črevesa na mestu pod jetri, v desnem zgornjem delu trebuha, ki povezuje vzpenjajoči (*ascendens*) in prečni del debelega črevesa (*transverzum*) (glej sliko).
- **HOLESTIRAMIN** – Vezalec žolčnih kislin, ki ga lahko uporabimo za zdravljenje drisk pri bolnikih po odstranitvi končnega dela tankega in začetnega dela debelega črevesa. Zaradi manjkajočega dela črevesa telo neuspešno absorbira žolčne kisline, te pa s svojim kopičenjem v debelem črevesu povzročajo drisko.
- **ILEITIS** – Vnetje spodnjega dela tankega črevesa.
- **ILEUM** – Končni del tankega črevesa, ki se konča z zaklopko med tankim in debelim črevesom (*Bauchinijeva valvula*), ta pa se nato odpira v začetni del debelega črevesa (*cekum*) (glej sliko).
- **ILEOCEKALNA RESEKCIJA** – Kirurška odstranitev končnega dela tankega črevesa oz. *terminalnega ileuma* in začetnega dela debelega črevesa oz. *cekuma*. Preostali konec tankega in debelega črevesa kirurg ponovno poveže, kar se strokovno imenuje *ileokolična anastomoza*.
- **ILEOCEKALNA REGIJA** – Mesto, kjer se stikata tanko in debelo črevo (glej sliko).
- **ILEOCEKALNA VALVULA** – Glej razlago Bauchinijeva valvula.
- **ILEUS** – Ovira v črevesu, ki povzroča zaporo in razširitev vijug nad njo. Bolnik z ileusom ima bolečine v trebuhu, bruha in ne odvaja blata ali vetrov.
- **IPAA** – Kratica za *Ileo-pouch analno anastomozo*. Kirurška tehnika odstranitve celotnega debelega črevesa in danke, ko se iz tankega črevesa oblikuje notranja vrečka in nato prišije na zadnjično odprtino, tako da se blato odvaja po naravni poti.
- **IMUNOKOMPROMITIRANI BOLNIK** – Bolnik, pri katerem je obrambna sposobnost telesa pred vdorom tujkov (imunski sistem) oslABLJENA zaradi bolezni imunskega sistema ali zaradi delovanja zdravil.
- **IMUNOMODULATORNA ZDRAVILA** – Zdravila, ki spreminjajo delovanje imunskega sistema in se uporabljajo za zdravljenje rakavih obolenj, okužb (*infekcij*) ali drugih bolezni. Pri KVČB se uporabljajo *imunosupresivna* zdravila, torej zdravila, ki zmanjšujejo imunski odziv in posledično zmanjšujejo vnetje.

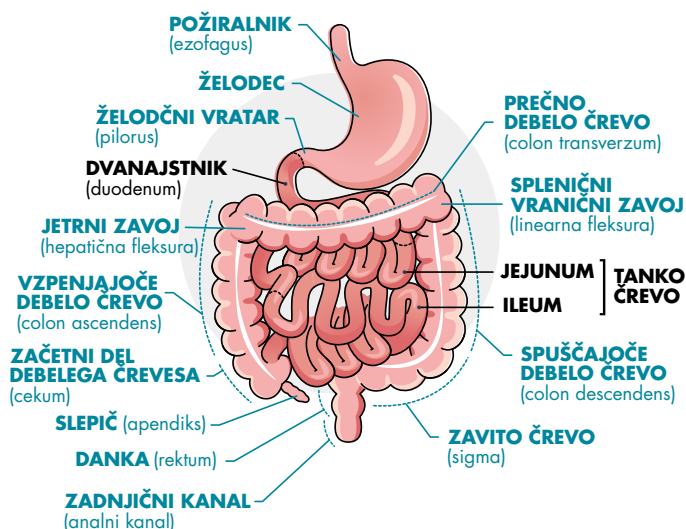
KRONIČNA VNETNA ČREVESNA BOLEZEN (KVČB)

- **INDETERMINIRANI KOLITIS** – Vnetje debelega črevesa, pri katerem s preiskavami ne moremo ločiti, ali gre za ulcerozni kolitis ali Crohnovo bolezen.
- **INKONTINECA** – Nezmožnost zadrževanja blata ali urina.
- **JEJUNUM** – Del tankega črevesa med dvanajstnikom oz. *duodenumom* in *ileumom* (glej sliko).
- **KAPSULNA ENDOSKOPIJA** – Pregled tankega črevesa s kapsulo, ki jo bolnik pogoltne. Kapsula prenaša sliko na disk, ki ga ima bolnik obešenega okoli pasu.
- **KLIZMA** – Tekočina, ki se vbrizga v črevo. Primer je *hidrokortizonska* klizma, ki blaži vnetje v danki in zavitem črevesu.
- **KOLEKTOMIJA** – Kirurška odstranitev debelega črevesa. Totalna kolektomija je izraz, ki se uporabi, če se odstrani celotno debelo črevo in še danko oz. *rektum*.
- **KOLITIS** – Vnetje debelega črevesa.
- **KOLON** – Strokovni izraz za debelo črevo.
- **KOLOILEOSKOPIJA** – Pregled debelega črevesa in končnega dela tankega črevesa oz. *terminalnega ileuma* z napravo, ki jo strokovno imenujemo *endoskop*.
- **KOLONOSKOPIJA** – Pregled debelega črevesa z napravo, ki jo strokovno imenujemo *endoskop*.
- **KORTIKOSTEROIDI** – Hormoni, ki nastajajo v skorji nadledvične žleze. Uporabljamo jih za zdravljenje zagona KVČB, saj v večjih koncentracijah hitro in učinkovito umirijo vnetje.
- **KVČB** – Kratica za kronično vnetno črevesno bolezen.
- **LEVKOCITI** – Krvne celice bele vrste oz. bele krvničke, ki predstavljajo imunske celice in sodelujejo pri obrambi telesa pred okužbo.
- **LIENALNA FLEKSURA** – Vranični (*splenični*) zavoj je zavoj debelega črevesa v levem zgornjem delu trebuha, kjer prečni del črevesa oz. *transverzum* prehaja v spuščajoč del črevesa oz. *descendens* (glej sliko).
- **MIKROBIOTA** – Populacija bakterij in drugih mikroorganizmov. Največkrat se izraz uporablja za črevesno mikrobioto.
- **MR ENTEROGRAFIJA** – Slikanje črevesa z magnetno resonanco (MR). Za potrebe preiskave je treba pred njeno izvedbo popiti za to pripravljeno tekočino, ki zadostno zapolni črevo in omogoči, da ga prikazemo na sliki.
- **MUKOZA** – Je strokovni izraz za sluznico. Predstavlja najbolj notranjo plast črevesne stene, ki jo lahko vidimo tudi pri endoskopskem pregledu.
- **PANKOLITIS** – Vnetje celotnega debelega črevesa.
- **PARENTERALNA PREHRANA** – Hrana, ki se v telo daje skozi žilo.
- **PATOGEN** – Organizem, ki povzroča bolezen (npr. bakterija ali virus).
- **PATOHISTOLOŠKI IZVID** – Izvid pregleda tkiva pod mikroskopom.
- **PERFORACIJA** – Predrtje. Primer je predrtje črevesa, zaradi česar se nato izlije črevesna vsebina v sicer sterilno trebušno votlino, kar sproži hudo vnetje in v večini zahteva operativno zdravljenje.
- **PERIANALNO** – Zajema področje okoli zadnjične odprtine, strokovno *anusa*.
- **PERISTALTIKA** – Gibanje prebavne cevi, ki omogoča premikanje grizljaja hrane, strokovno *bolusa*, od začetka požiralnika do konca debelega črevesa.
- **PIODERMA GANGRENOZUM** – Razjedam podobne spremembe na koži, ki se lahko pojavijo pri bolnikih s KVČB.
- **POLIP** – Izboklina sluznice, ki štrli v svetlino črevesa. Nekateri polipi v črevesu nosijo tveganje za nastanek raka debelega črevesa, zato jih med endoskopskim pregledom odstranimo. Pri KVČB so pogosti vnetni pseudopolipi, ki so posledica kroničnega vnetja in ne predstavljajo tveganja za razvoj raka, zato jih ni treba odstraniti.
- **POUCH** – Rezervoar za blato, ki je pripet na zadnjično odprtino in služi namesto odstranjene danke. Oblikovan je kirurško iz dela tankega črevesa.
- **POUCHITIS** – Vnetje *poucha* – kirurško konstruiranega rezervoarja za blato.
- **PRESTENOTIČNA DILATACIJA** – Imenujemo razširjen del črevesa, ki nastane zaradi zožitve, ki mu sledi.
- **PROKSIMALNO** – Izraz, ki v primeru prebavne cevi opisuje odsek, ki je glede na pot ritmičnega krčenja (*peristaltike*) višje.
- **PROKTITIS** – Vnetje danke.
- **PROKTOLOG** – Kirurg, specializiran za obravnavo bolnikov z boleznimi danke.

KRONIČNA VNETNA ČREVESNA BOLEZEN (KVČB)

- **PROKTOKOLEKTOMIJA** – Imenovana tudi totalna kolektomija. Pomeni odstranitev debelega črevesa in danke s kirurškim posegom.
- **REKTUM** – Je strokovni izraz za danko.
- **REKTOSIGMOIDITIS** – Imenovan tudi proktosigmoiditis. Vnetje danke in zavitega črevesa oz. sigme.
- **REMISIJA BOLEZNI** – Mirna faza bolezni, dosežena spontano ali z zdravljenjem. Klinična remisija pomeni odsotnost simptomov, biokemična remisija odsotnost laboratorijskih znakov za aktivno KVČB, endoskopska remisija pa odsotnost vnetja v sluznici ob endoskopskem pregledu črevesa. Če so dosežene vse, potem govorimo o globoki remisiji bolezni.
- **RESEKCIJA** – Odstranitev dela organa s kirurškim posegom.
- **SIGMA** – Zavito črevo. Je del debelega črevesa, ki se nahaja v levem spodnjem delu trebuha in povezuje spuščajoči del črevesa oz. descendens ter danko oz. *rektum* (glej sliko).
- **STENOZA** – Imenovana tudi zožitev ali *striktura*, do katere pride zaradi brazgotinjenja, otekline ali rasti nenormalnega tkiva v svetlino.
- **STOMA** – Odprtina, narejena z operacijo, ki povezuje votli organ s kožo (npr. povezava med tankim črevesom in kožo - *ileostoma* in povezava med debelim črevesom in kožo - *kolostoma*). Uporablja se za odvajanje blata.
- **SR (ang. Sedimentation Rate)** – kratica za hitrost sedimentacije rdečih krvničk (eritrocitov) oz. hitrost spontanega usedanja rdečih krvničk. S to metodo ugotovimo, ali v telesu poteka vnetje; pri kroničnem vnetju je praviloma povečana.
- **SUBKUTANO** – Izhaja iz latinščine in pomeni *pod kožo*. Primer: subkutana aplikacija zdravil je aplikacija zdravil pod kožo. Zanj se uporablja okrajšava s.c.
- **TERMINALNI ILEUM** – Zadnji del tankega črevesa, ki prehaja v debelo črevo (glej sliko). Tu poteka absorpcija vitamina B12 in žolčnih kislin. Je najpogostejše mesto vnetja pri Crohnovi bolezni.
- **TOKSIČNI MEGAKOLON** – Močno razširjeno debelo črevo zaradi hudega vnetja. Zaradi nevarnosti, da bi se črevo predrla, je skoraj vedno potrebna operacija.
- **TRANSVERZUM** – Prečni del debelega črevesa, ki povezuje vzpenjajoči (*ascendens*) in spuščajoči (*descendens*) del črevesja (glej sliko).
- **TROMBOCIT** – Krvna ploščica, pomembna pri strjevanju krvi.
- **TUMOR** – Nenormalno tkivo. Lahko je nerakavo (strokovno imenovano *benigno*) ali rakavo, (strokovno imenovano *maligno*).
- **ULCEROZNI KOLITIS** – Tip kronične vnetne črevesne bolezni, kjer vnetje poteka bolj površinsko, prizadeto pa je samo debelo črevo. Vnetje se začne v danki in poteka neprekinjeno do neke višine, od tam dalje pa je sluznica črevesa zdrava.
- **ULKUS** – Razjeda, površinska poškodba tkiva.
- **VNETNI KAZALCI** – Biološki označevalci v krvi, s pomočjo katerih lahko ugotovimo, ali v telesu poteka aktivno vnetje (npr. kalprotektin, C-reaktivni protein (CRP), hitrost sedimentacije krvnih celic (SR), feritin).
- **ZAGON BOLEZNI** – Ponovitev bolezni, strokovno imenovana relaps.
- **ZUNAJČREVESNI ZNAKI BOLEZNI** – Pri KVČB so v sklopu vnetja lahko poleg črevesa prizadeti tudi drugi organi. Najpogosteje so to koža ali sklepi, manj pogosto pa oči, jetra in pljuča.

PREBAVNA CEV (gastrointestinalni trakt)



Avtorja: **Tina Kurent**, dr. med., specialistka gastroenterologije, in **prof. dr. Ivan Ferkolj**, dr. med., specialist interne medicine in gastroenterologije

www.lek.si | Lek farmacevtska družba d.d., Verovškova 57, 1526 Ljubljana, Slovenija